

Folie 1

**Eine Patientin mit
kardiogenem Schock**
Fallbericht 1

Michael E. Gschwandtner, Gottfried Heinz
Klinik für Innere Medizin II
Medizinische Universität Wien
michael.gschwandtner@meduniwien.ac.at



Folie 2

Epikrise

- 59 jährige Patientin
- Anhaltender, retrosternaler Druck
- Anamnesedauer: 75 Minuten
- Nähere Anamnese nicht bekannt, aber keine Myokardinfarkte

Folie 3

Klinische Befunde

Peripherem KH in den Abendstunden

- ansprechbare Pat., guter AZ, EZ
- RR 120/70, Puls 100/min
- kardiale Auskultation unauffällig
- EKG
akuter Anterolateralinfarkt
- CK 108 U/l
- Echo bei Aufnahme:
Global gute LVF,
Keine regionale Wandbewegung

Folie 4

Therapie
Verlauf 1

- Thrombolyse Reteplase 2x10IU
- Trotzdem rasche hämodynamische Verschlechterung
- Dopamin, Dobutrex
- keine weitere Diagnostik
- Transfer in tertiäres Zentrum

Folie 5

Ankunft an unserer ICU (22:00)

- Klinisch schockiert
- Grobblasige RGs über beiden Lungen
- Sinustachykardie 140/min
- Nichtinvasiver Blutdruck 58/38 mmHg unter
 - Dobutrex 6,2µg/kg/min
 - Dopamin 10µg/kg/min
- Pulsoxymetrische Sättigung 77%,
pO₂ 49mmHg, pCO₂ 49mmHg
- Harn 486ml/6h
- CK 478/68

Folie 6

Therapie
Verlauf 2

- Intubation
 - IPPV FiO₂ 0,9, PEEP 10, I:E 1:2
 - Spitzendruck 28 mbar
- Katecholamine
 - Suprenen 0.87µg/kg/min
 - Noradrenalin 0.14µg/kg/min


Folie 7

Apparative Befunde

- Übersichts-Echokardiographie (während Intubation, extrem erfahrener Untersucher):
 - kleinlumiger LV, hyperdynamie LVF, kleine Hypokinesie apikal
 - RV normal groß, normale RVF
 - RA, LA normal groß
 - kein Perikarderguß
- C/P Röntgen:
 - Herzschaten klein, Stauung II

Folie 8


Apparative Befunde



Akuter Anterolateralinfarkt

Folie 9

Apparative Befunde



Akuter Anterolateralinfarkt

Folie 10

Weitere Diagnostik – Pulmonalkatheter

- Pulmonalkatheterbefunde
 - PAP 44/32/38
 - **PCPW 20 mmHg**, V Welle
 - ZVD 15mmHg
 - SVR 1158 dyn⁹sec⁹cm⁵
 - HZV 2.9l/min, **CI 1.68 l/min/m²**, **LVSWI 7 g/m/m²**
 - MVSO₂ 56.6%, AVDO₂ 6.9%, O₂ Extraktionsrate 41.3%
 - DO₂ (O₂ AV) 487 ml/min, VO₂ 200 ml/min
 - Qs/Qt 19.8%

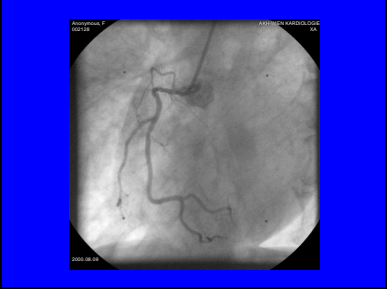
Kardiogener Schock

Folie 11

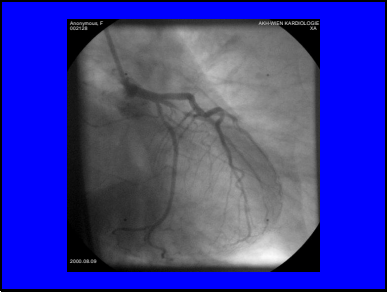
Therapie
Verlauf 3

- Coronarintervention
- Intraaortale Ballonpumpe

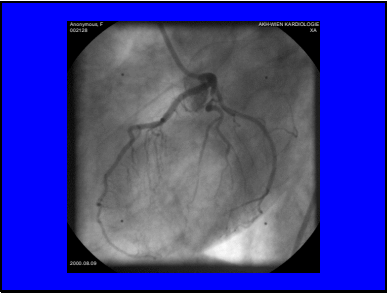
Folie 12



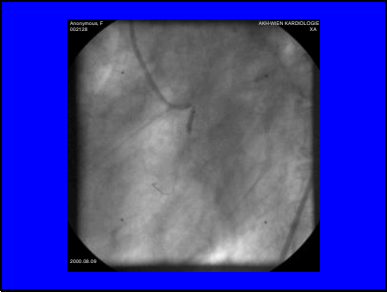Folie 13



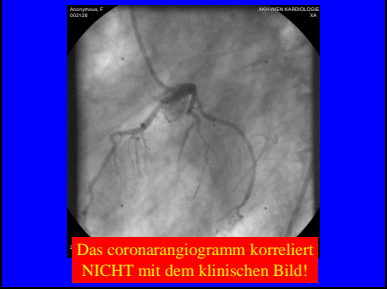Folie 14



Folie 15



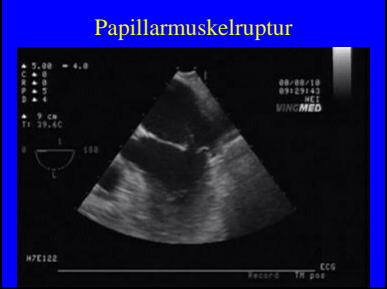
Folie 16



Folie 17



Folie 18



Folie 19

Weiterer Verlauf

- MKE in den Morgenstunden
- postoperative LV Dysfunktion
 - offenes Sternum
 - ECMO bis zum 4. postoperativen Tag
- Extubation 20. postop Tag
- Spitalsentlassung 31. postoperativer Tag

Folie 20

**Vielen Dank für die
Aufmerksamkeit**
